

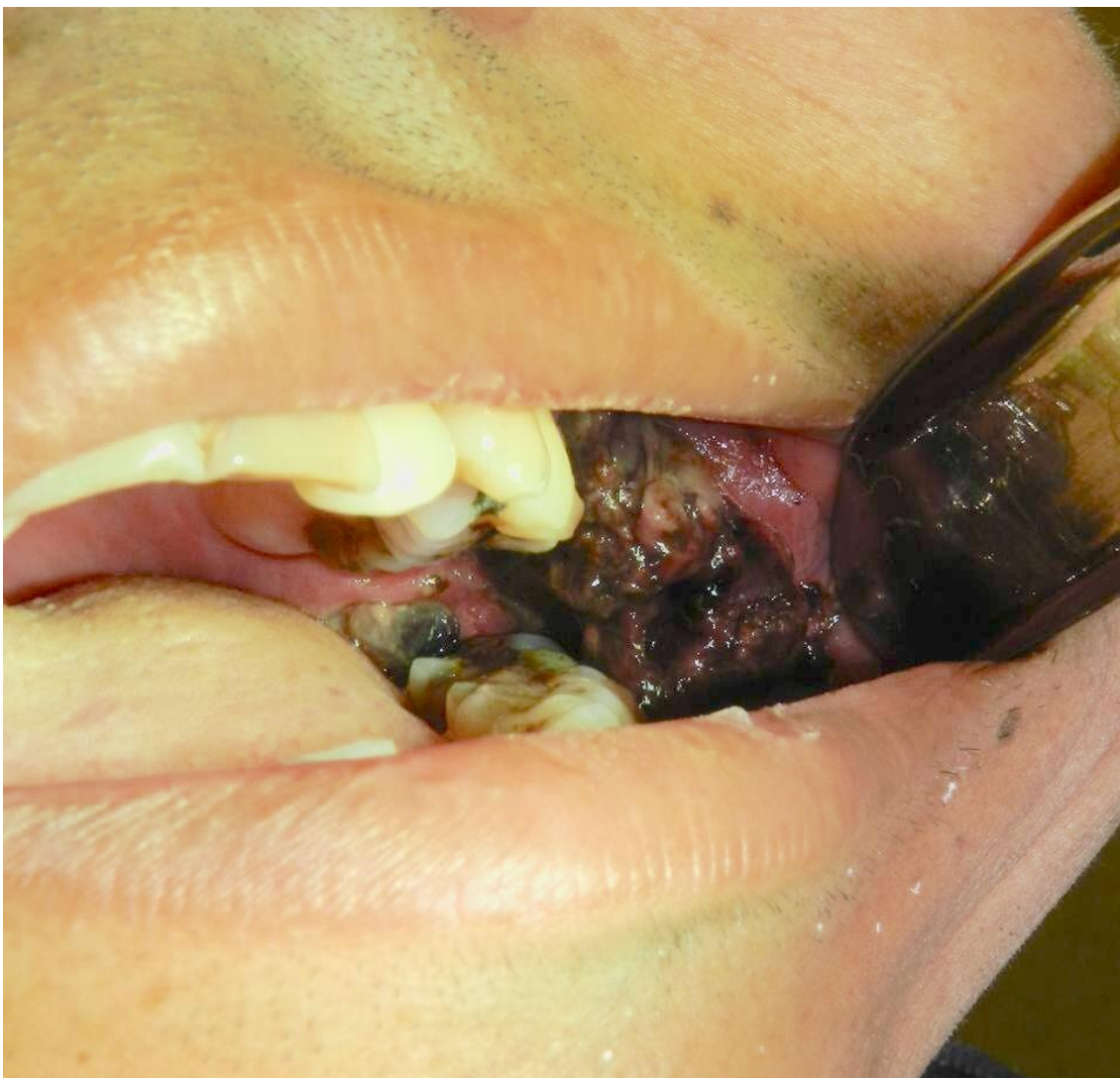SESIÓN CLINICOPATOLÓGICA
Reunión Internacional
Academia Iberoamericana de Patología y Medicina Bucal
Agosto 2016 Lima (Perú)

CASO N° 1

Presenta: Angélica Ramírez (Mexico)

Discute: Luisana Brito (Venezuela)

Hombre de 34 años de edad que presenta un aumento de volumen en el carrillo izquierdo desde hace 11 meses.

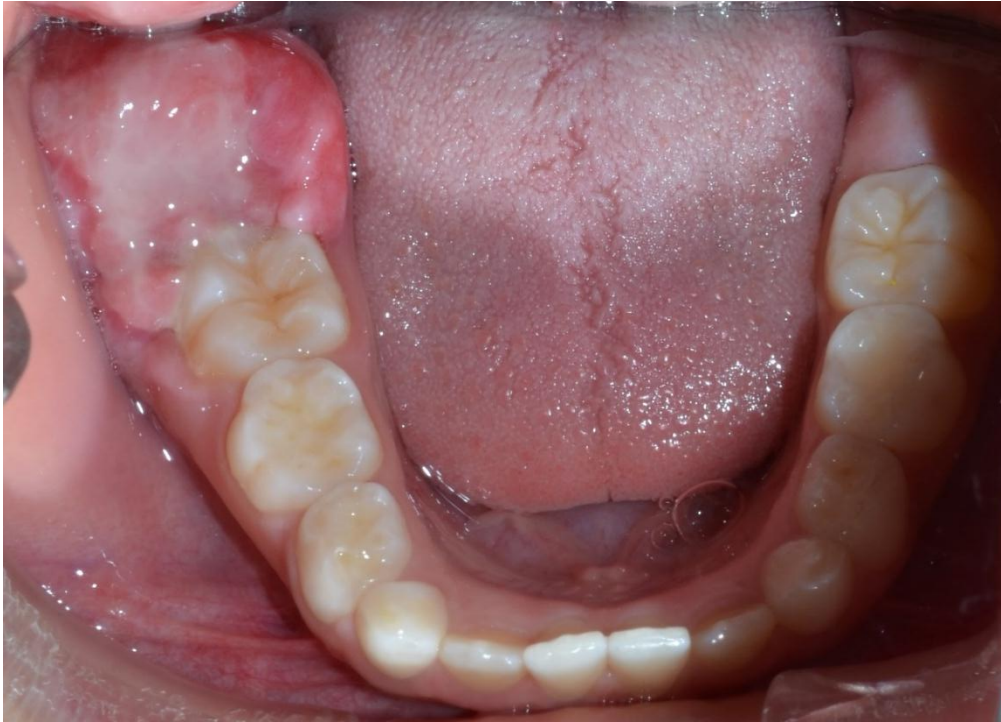


CASO N° 2

Presenta: Maria del Carmen González (Paraguay)

Discute: Benjamín Martínez (Chile)

Paciente masculino de 8 años, aparentemente sano, que presenta un aumento de volumen asintomático en la zona alveolar posteroinferior derecha de 3 meses de evolución.

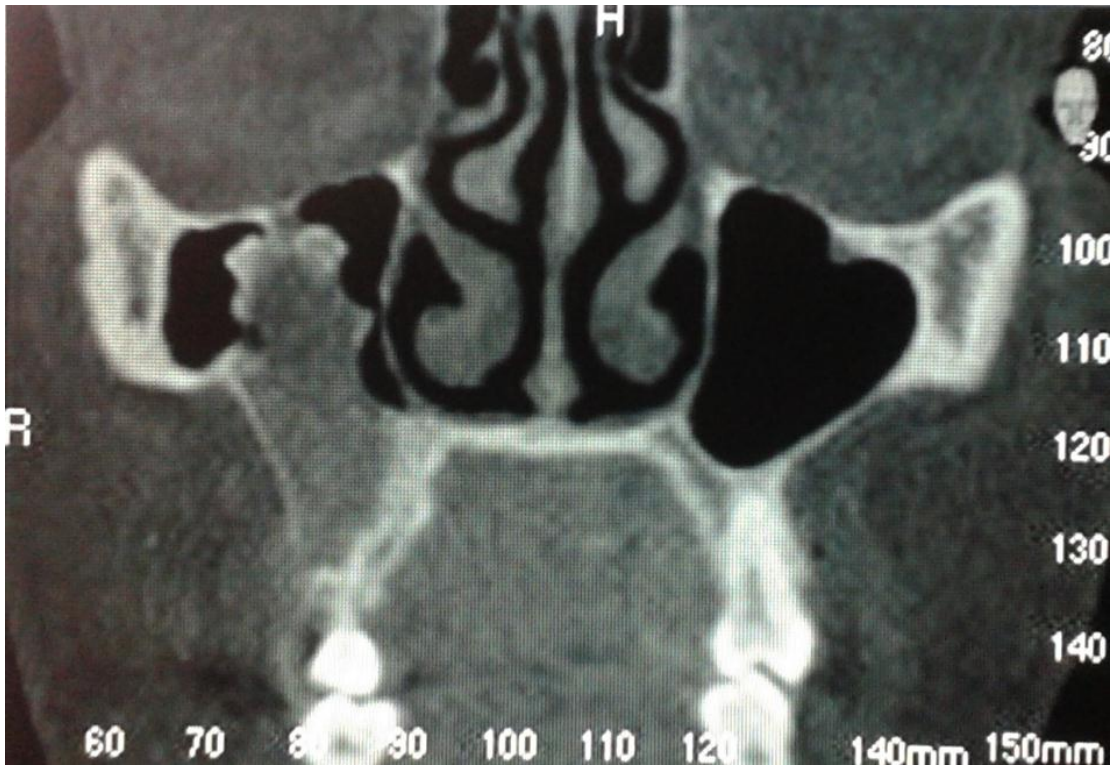
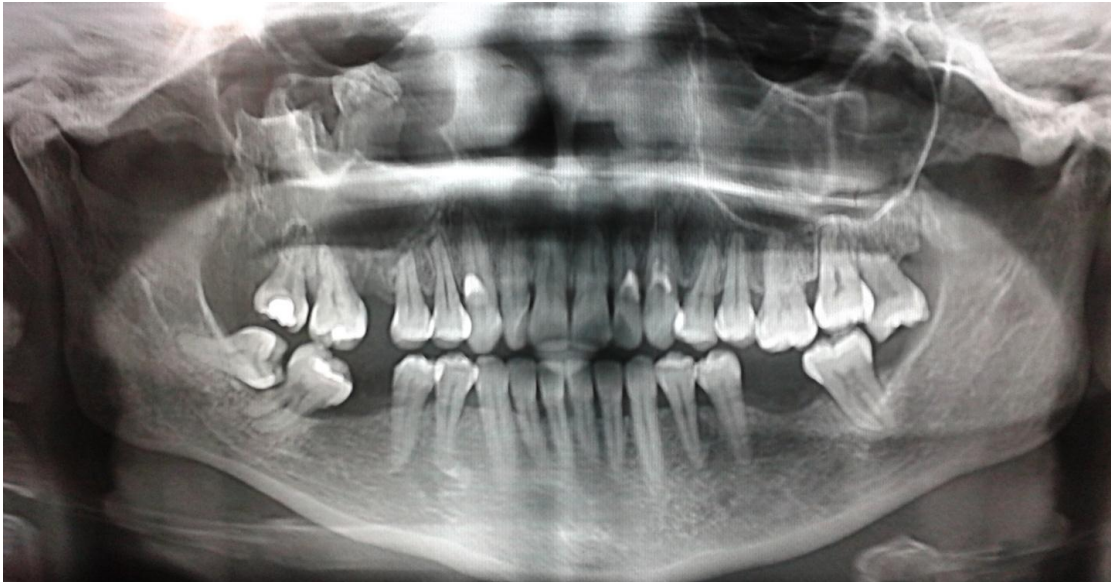

CASO N° 3

Presenta: José Gabriel Zambrano (Venezuela)

Discute: Janet Guevara (Perú)

Mujer de 50 años de edad que presenta una úlcera crateriforme en paladar duro y blando desde hace cuatro meses.

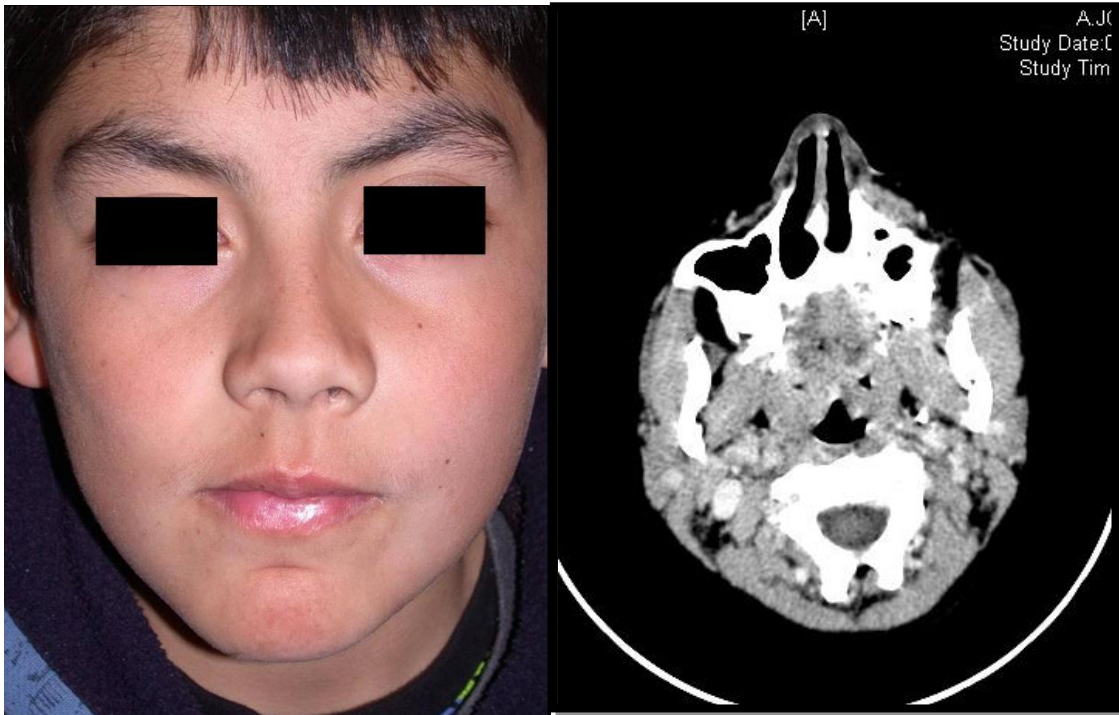


CASO N° 4

Presenta: Verónica Palacios (Chile)

Discute: Verónica Beovide (Uruguay)

Niño de 11 años que consulta por dolor en zona de fondo de vestíbulo del maxilar superior frente a primer premolar izquierdo, que se inició después de un episodio de agresión en esa región. Niño previamente sano, pero con tendencia depresiva y conflictos en el colegio.

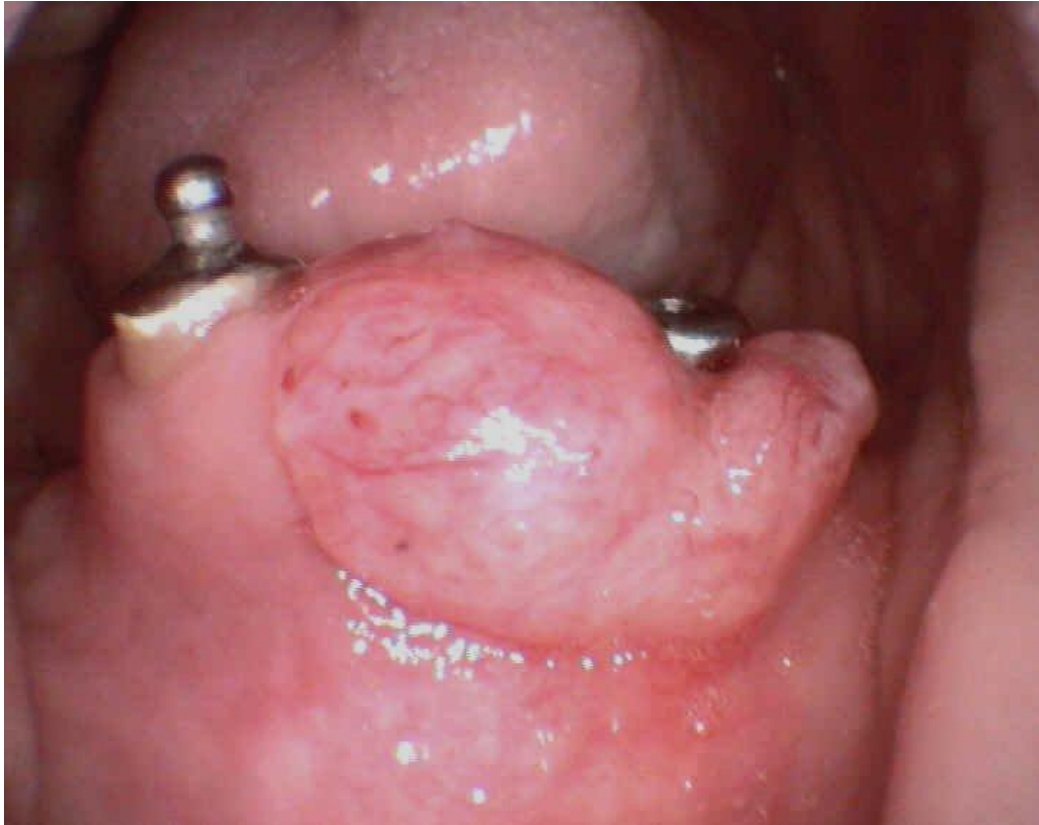

CASO N° 5

Presenta: Verónica Beovide (Uruguay)

Discute: Verónica Palacios (Chile)

Mujer de 79 años que consulta por una tumefacción en la mucosa del reborde alveolar en relación a un implante dental.

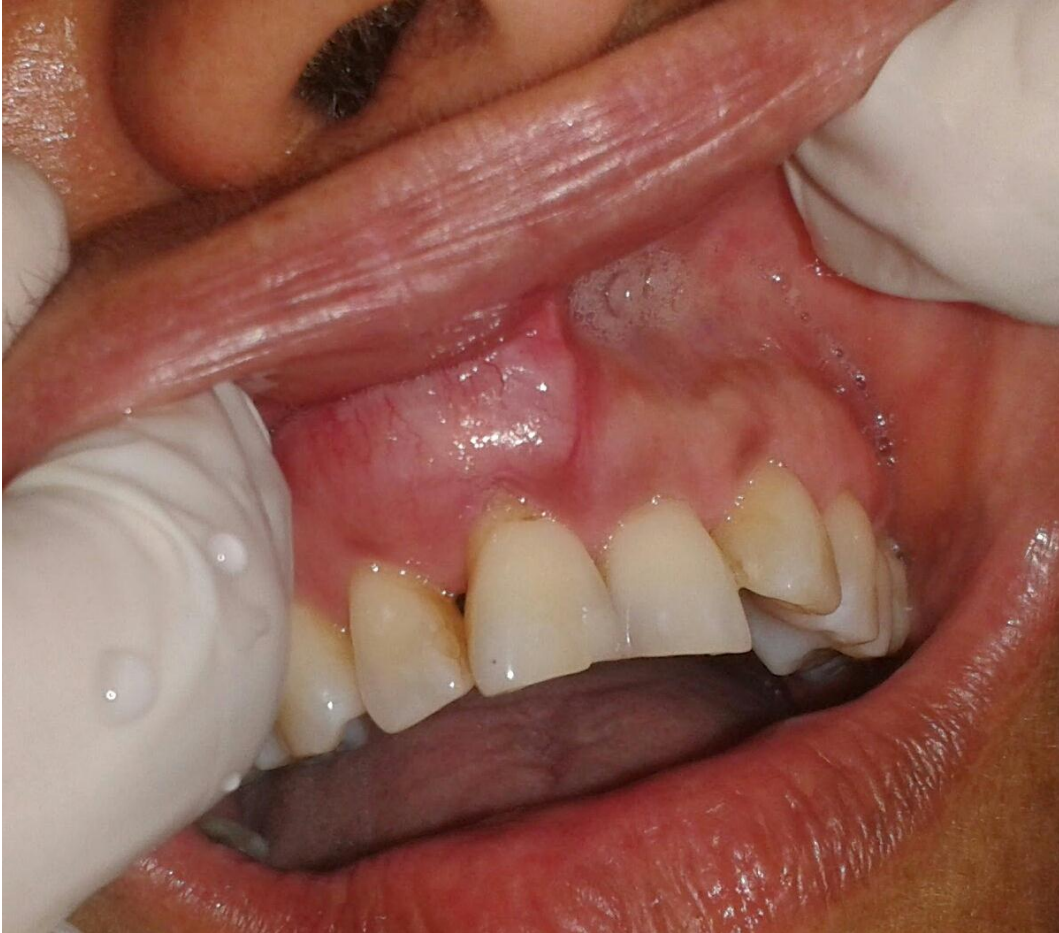

CASO N° 6

Presenta: Luisana Brito (Venezuela)

Discute: Angélica Ramírez (Mexico)

Mujer de 55 años de edad que presenta una lesión sangrante y dolorosa en la encía superior desde hace dos meses.

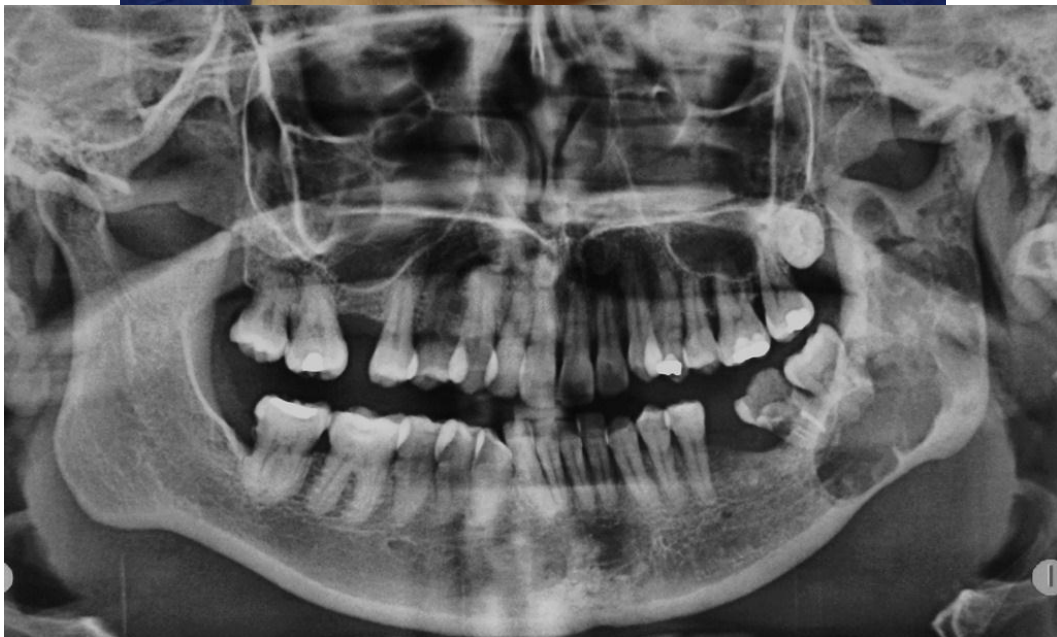
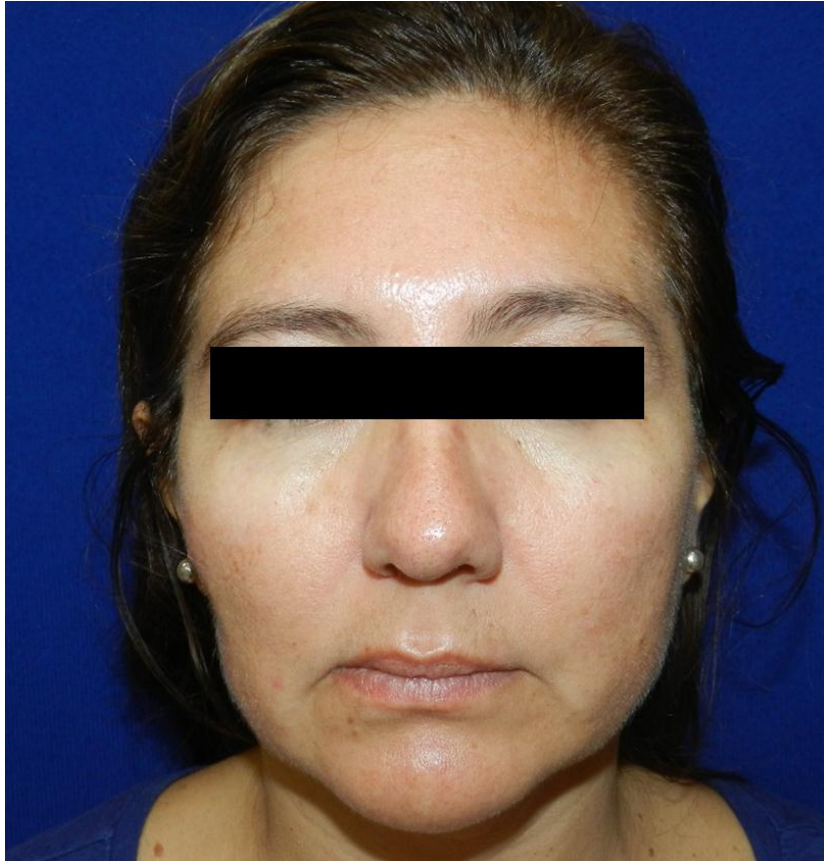
CASO N° 7

Presenta: Janet Guevara (Perú)

Discute: José Gabriel Zambrano (Venezuela)

Mujer de 47 años que presenta un aumento de volumen leve en el lado izquierdo de la cara. Ausencia de sintomatología.



CASO N° 8

Presenta: Benjamín Martínez (Chile)

Discute: Maria del Carmen González (Paraguay)

Mujer de 61 años que presenta un tumor desde hace un año y medio, tratado previamente con antibióticos sin resultados.

